FICHE N° 2

La radiculopathie cervicale C7

Un majeur qui fourmille… et un triceps qui lâche

1 Définition et anatomie

- Une radiculopathie cervicale est une souffrance d'une racine nerveuse cervicale comprimée. Elle peut donner une douleur, des troubles sensitifs, un déficit moteur, une baisse des réflexes, ou tout cela à la fois [1].
- La racine C7 sort entre C6 et C7. Une hernie C6-C7 la comprime. **C7 est la racine la plus souvent touchée**, devant C6 (hernie C5-C6) et C8 (hernie C7-T1) [1].
- La compression agit de deux façons : mécanique (ischémie locale) et chimique (une cascade inflammatoire déclenchée par le noyau du disque) [1].
- La plupart des cas ne viennent pas d'une hernie molle. Ils viennent de l'arthrose cervicale : le disque s'affaisse, les uncovertébrales s'épaississent et le foramen se rétrécit [1].
- Le territoire de C7 couvre : le **triceps** et les fléchisseurs du poignet (moteur), le **majeur** (sensibilité) et le **réflexe tricipital** [1] (tableau 1).

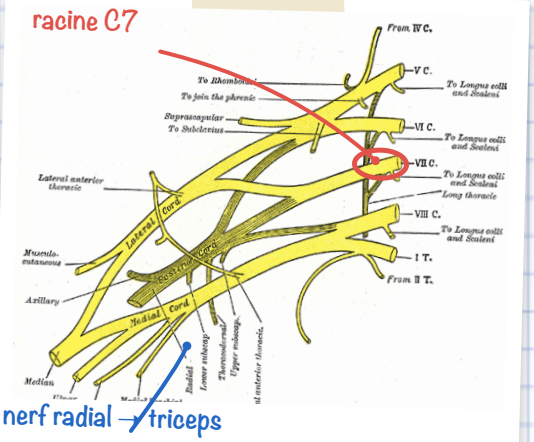

Plan du plexus brachial. Gray's Anatomy (1918), fig. 807, domaine public (Wikimedia Commons).

2 Épidémiologie et facteurs de risque

- À Rochester (1976-1990), l'incidence annuelle était de 107,3 pour 100 000 hommes et de 63,5 pour 100 000 femmes ([6], cité par [1], rubrique « Epidemiology » ; **seconde main**).
- L'incidence culmine dans les 4e et 5e décennies, c'est-à-dire entre 30 et 49 ans [1]. Le patient de 44 ans est dans cette tranche.
- Les facteurs de risque cités sont le tabac, une radiculopathie lombaire antérieure, le port de charges lourdes, le plongeon et le golf [1].
- Un traumatisme précède rarement les symptômes [1].

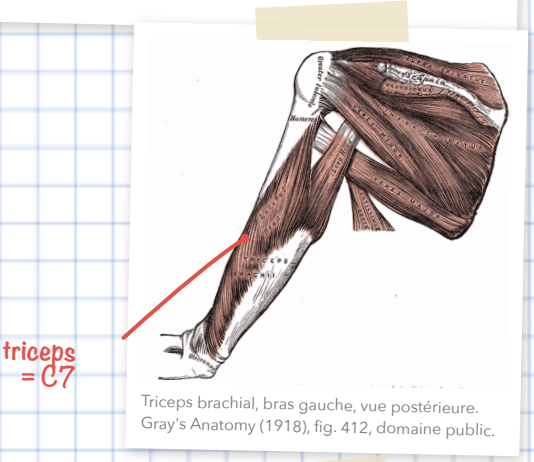

Triceps brachial, bras gauche, vue postérieure. Gray's Anatomy (1918), fig. 412, domaine public.

3 Clinique

- La douleur siège d'un seul côté, au cou, et descend dans le bras selon un dermatome [1]. L'absence de douleur dans le bras n'exclut pas le diagnostic [1].
- En C7, les fourmillements descendent jusqu'au **majeur**, le **triceps** faiblit et le **réflexe tricipital** diminue ou disparaît [1] (tableau 1) [4].
- La douleur de l'épaule est souvent le premier symptôme. Il faut donc aussi éliminer une atteinte de l'épaule [1].
- L'histoire seule suffit au diagnostic dans la plupart des cas [1].

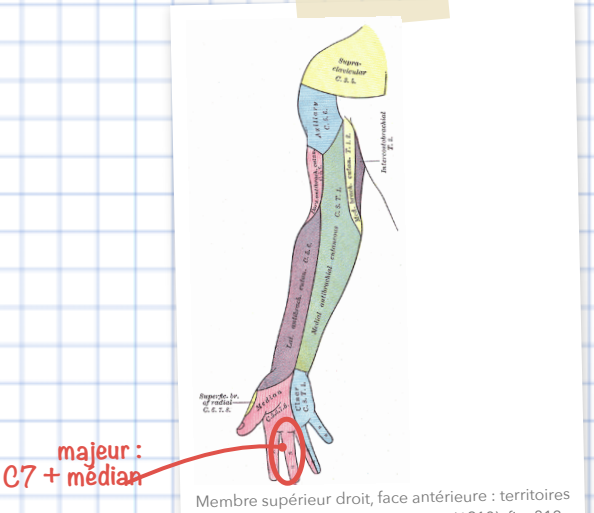

Membre supérieur droit, face antérieure : territoires cutanés et racines. Gray's Anatomy (1918), fig. 812, domaine public (Wikimedia Commons).

Pourquoi ce n'est pas un canal carpien

Le majeur appartient aussi au territoire du nerf médian, et la radiculopathie peut ressembler à un canal carpien [4]. Ce sont le **triceps faible** et le **réflexe tricipital aboli** qui désignent C7 : un canal carpien n'explique ni l'un ni l'autre [1][4]. Les deux atteintes peuvent coexister : c'est le « double crush » [1][4].

4 · Tests au cabinet et diagnostic différentiel

Le testing neurologique. Teste le triceps, les fléchisseurs du poignet, le réflexe tricipital et la sensibilité du majeur, en comparant toujours avec l'autre côté [1][3].

- La fiabilité entre examinateurs est moyenne pour la force et la sensibilité (kappa 0,40 à 0,64) [1].
- Les réflexes sont **spécifiques mais peu sensibles**. Pour le réflexe tricipital en C7, la sensibilité va de 3 à 14 % et la spécificité de 92 à 95 % [3] (tableau 3, données de Lauder 2000 et Wainner 2003 ; études primaires lues via la revue). **Un réflexe aboli compte donc beaucoup, mais un réflexe normal n'exclut rien.**

Les tests de provocation, sur la méta-analyse [2] :

- **ULNT1 (test neurodynamique du nerf médian) :** sensibilité 0,70 (IC 95 % 0,60-0,79), spécificité 0,71 (0,63-0,79), RV− 0,42 [2]. Un ULNT1 négatif aide à écarter la radiculopathie [2].
- **Les 4 ULNT combinés (au moins un positif) :** sensibilité 0,97 (0,88-0,99), spécificité 0,51, RV− 0,06 [2]. **Si les 4 sont négatifs, la radiculopathie devient très peu probable.**
- **Spurling :** spécificité élevée, de 0,84 à 1,00 selon les études, et sensibilité de 0,38 à 0,98 [2]. **Un Spurling positif oriente fortement vers la radiculopathie.**
- **Test d'abduction de l'épaule (soulagement bras sur la tête) :** sensibilité 0,49, spécificité 0,76 [2].
- **Certitude de la preuve :** le résumé de [2] parle de certitude « faible », et ses résultats de certitude « très faible ». À retenir : certitude très faible.

La différenciation structurelle. L'inclinaison controlatérale du cou qui aggrave la douleur pendant l'ULNT1 signe une origine nerveuse. Elle ne prouve pas à elle seule que l'atteinte vient de la racine, parce que le même test est positif dans un canal carpien (Verhagen 2023).

Le diagnostic différentiel [1][4] :

- un **canal carpien** : pas de déficit du triceps, réflexes normaux ;
- une **atteinte du nerf radial ou du nerf interosseux postérieur** : l'atteinte du NIP ne donne aucun trouble sensitif et respecte le triceps [4] ;
- une **pathologie de l'épaule** [1] ;
- un **syndrome de Parsonage-Turner**, un zona, une tumeur, un syndrome du défilé thoraco-brachial, une douleur cardiaque [1].

L'imagerie et l'ENMG. L'IRM est l'examen de référence [1]. L'EMG aide à distinguer une atteinte d'un nerf périphérique, mais il donne des faux positifs et des faux négatifs. Seuls 42 % des résultats de l'EMG concordaient avec ce qu'on trouvait à l'opération [1].

5 · Drapeaux rouges : adresser vite au médecin

- **Une myélopathie** : réflexes vifs, marche instable, mains maladroites (écriture, boutons) [1]. Le signe de Hoffmann a une sensibilité de 44 % et une spécificité de 75 % ; le Babinski a une sensibilité de 33 % et une spécificité de 92 % [4]. Un signe négatif n'exclut donc pas la myélopathie.
- **Un déficit moteur qui progresse** [1].
- Une fracture, une instabilité, une atteinte ligamentaire ou une lésion osseuse [1].
- Une douleur thoracique qui pourrait être cardiaque [1].

7 Pronostic

- L'évolution est le plus souvent favorable : la majorité s'améliore nettement en 4 à 6 mois, et l'amélioration se maintient sur 2 à 3 ans [1] (Wong, revue citée par [1]).
- La revue de Wong n'a trouvé **aucune évolution vers une myélopathie** [1].
- Les arrêts de travail indemnisés s'associent à un plus mauvais pronostic [1].
- Avec un traitement non chirurgical, jusqu'à 90 % des patients ont un résultat bon à excellent [1] (étude citée par [1], **seconde main**).
- Si la chirurgie devient nécessaire, une longue durée des symptômes avant l'opération s'associe à un moins bon résultat [1]. **Aucun délai chiffré n'est consensuel** [1].

6 · Conduite à tenir du kiné

1. **Rassurer, avec des faits.** La plupart des patients s'améliorent nettement en 4 à 6 mois [1] (Wong, revue citée par [1]). Dans l'étude de Rochester, près de 90 % des patients n'avaient plus de symptômes, ou des symptômes légers, à 4 ans ([6] via [1] ; **seconde main**).
2. **Proposer des exercices actifs.** Dans l'ECR [5], 205 patients avaient une radiculopathie depuis moins d'un mois. Deux séances par semaine pendant six semaines, sans thérapie manuelle (« hands off »), avec des exercices progressifs des muscles profonds et superficiels du cou et des exercices à domicile, ont réduit la douleur du bras de 12 mm de plus sur 100 que l'attente simple [5]. Avec l'attente simple, la douleur du cou ne baissait pas significativement en six semaines ; elle baissait avec la kinésithérapie [5].
3. **Ne pas imposer le collier au long cours.** Dans [5], un collier semi-rigide porté trois à six semaines a donné un effet proche de celui de la kinésithérapie. Au-delà d'une à deux semaines, l'immobilisation fait perdre du muscle cervical [1]. **Préfère l'exercice.**
4. **Éviter la manipulation cervicale à haute vélocité.** Son bénéfice n'est pas démontré à court ni à moyen terme, et le risque de dissection de l'artère vertébrale existe [1]. Le rapport de cotes de dissection après manipulation chez les jeunes va de 3 à 12 [1].
5. **Ne pas compter sur la traction.** La plupart des essais ne montrent pas de différence avec ou sans traction [1].
6. **Retester le triceps et le réflexe à chaque séance.** Note la force (cotation de 0 à 5) et compare avec l'autre côté.
7. **Adresser au médecin** : tout de suite en cas de drapeau rouge ; de façon programmée pour un déficit moteur stable, comme dans ce cas. Une radiculopathie avec déficit moteur se soigne d'abord sans chirurgie, mais elle doit être vue par un médecin [1].

Références. [1] Iyer & Kim, Curr Rev Musculoskelet Med 2016 (texte intégral). [2] Thoomes et al., BMC Musculoskelet Disord 2026 (texte intégral). [3] Yousif et al., BMC Musculoskelet Disord 2025 (texte intégral). [4] Jajeh et al., J Spine Surg 2024 (texte intégral). [5] Kuijper et al., BMJ 2009 (texte intégral). [6] Radhakrishnan et al., Brain 1994 (cité via Iyer 2016). Niveau de preuve : modéré pour la kinésithérapie (un ECR, [5]) et faible à très faible pour les tests cliniques. Recherche des 03/11 et 15/11/2026.

Planches : Henry Gray, *Anatomy of the Human Body* (1918), fig. 412, 807 et 812, domaine public, via Wikimedia Commons.