PATHO N° 4

Le syndrome du nerf interosseux antérieur

Un grimpeur ne peut plus faire le « O » entre le pouce et l'index

La question de la story

Un grimpeur ne peut plus faire le « O » entre le pouce et l'index. Sa sensibilité est normale. Il a eu mal au bras quelques jours avant. Quel nerf ?
Réponse : le nerf interosseux antérieur.

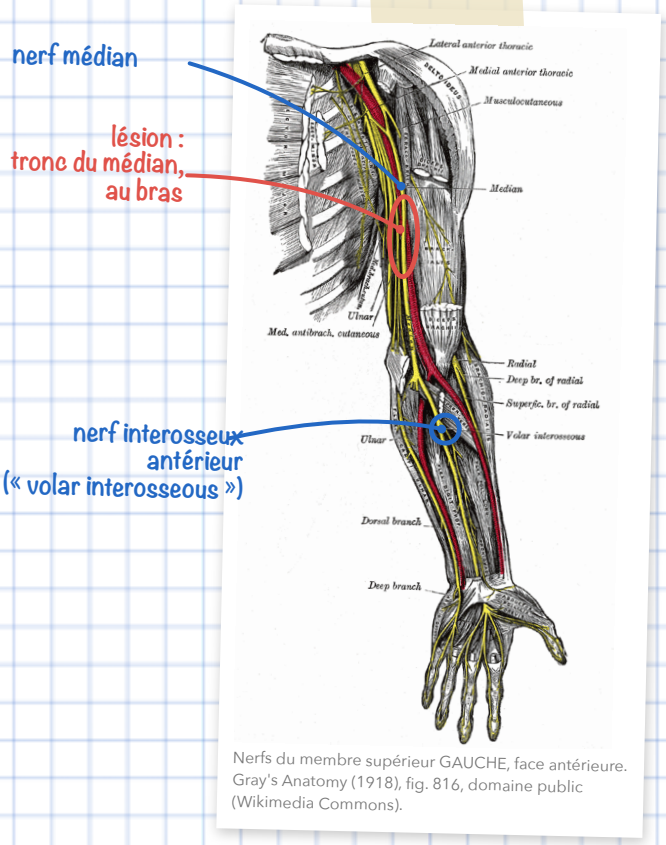

Nerfs du membre supérieur GAUCHE, face antérieure. Gray's Anatomy (1918), fig. 816, domaine public (Wikimedia Commons).

1 Définition et anatomie

- Le nerf interosseux antérieur (NIA) est une branche purement motrice du nerf médian. Il quitte le médian à l'avant-bras, juste sous le rond pronateur [1].
- Il innerve trois muscles : le **long fléchisseur du pouce**, le **fléchisseur profond de l'index et du majeur** et le **carré pronateur** [1].
- Le syndrome associe une faiblesse brutale de la flexion de la dernière phalange du pouce et de l'index, sans trouble de la sensibilité [1].
- Le patient ne peut plus faire un « O » rond entre le pouce et l'index : les deux dernières phalanges restent tendues et le « O » s'aplatit.

2 Mécanisme : une lésion plus haute qu'on ne le croyait

- On a longtemps attribué le syndrome à une compression à l'avant-bras, ou à une névralgie amyotrophiante (syndrome de Parsonage-Turner) [2].
- En neurographie IRM, les **20 patients sur 20** avaient des lésions des fascicules dans le **tronc du médian, au bras**, et aucun témoin n'en avait. La sensibilité et la spécificité étaient de 100 % [1] (Résumé, Résultats).
- Le foyer principal siégeait en moyenne à **14,6 ± 5,4 cm au-dessus de l'articulation huméro-radiale** [1] (Résumé ; tableau e-1).
- Seuls les fascicules destinés au NIA étaient touchés ; les autres étaient épargnés [1].
- Les auteurs de [1] rapprochent ce tableau d'une atteinte inflammatoire d'origine immunitaire, proche de la névralgie amyotrophiante. C'est une hypothèse de la Discussion, pas un résultat.
- L'imagerie et la chirurgie montrent parfois des **constrictions en sablier** ou des **torsions** des fascicules, surtout à la face postérieure ou postéro-médiale du médian [2][3].

3 Clinique

- La faiblesse touche la flexion de la dernière phalange du pouce et de l'index, parfois du majeur, et la pronation [1].
- La sensibilité est normale à l'examen et à l'électrophysiologie [1].
- **Une douleur précède souvent le déficit** : 13 patients sur 20 l'ont signalée. Elle était le plus souvent vive ou brûlante, à la face médiale du coude ou du bras [1] (Résultats).
- La conduction du nerf médian est le plus souvent normale. L'EMG montre une dénervation du long fléchisseur du pouce, du fléchisseur profond de l'index ou du carré pronateur chez tous les patients [1] (Résultats).

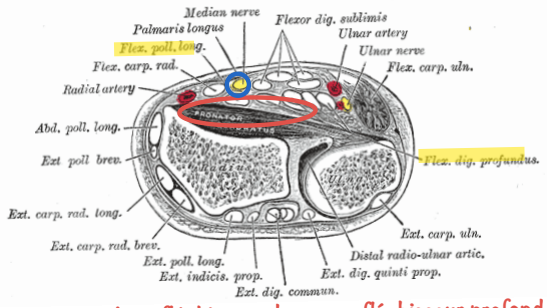

surligné : long fléchisseur du pouce, fléchisseur profond - cerclé rouge : carré pronateur - cerclé bleu : nerf médian

Coupe transversale au-dessus du poignet.
Gray's Anatomy (1918), fig. 421, domaine public.

4 - Tests au cabinet et diagnostic différentiel

- **Le test du « O »** : le patient fait un « O » avec le pouce et l'index. Un « O » aplati, sans flexion des dernières phalanges, oriente vers le NIA.
- **Le testing analytique** : il faut tester le long fléchisseur du pouce (bloquer la première phalange du pouce, demander de fléchir la dernière), le fléchisseur profond de l'index (même geste), et le carré pronateur coude fléchi [1].
- **La sensibilité** : elle est normale. Un trouble sensitif oriente vers une autre atteinte du médian [1].
- **Le diagnostic différentiel** :
  - un canal carpien : il donne des troubles sensitifs et ne touche pas le long fléchisseur du pouce ;
  - une rupture du tendon du long fléchisseur du pouce ou du fléchisseur profond : la ténodèse est perdue, alors qu'elle reste normale dans l'atteinte nerveuse (raisonnement clinique classique, non sourcé ici) ;
  - une névralgie amyotrophiante plus étendue : elle touche aussi l'épaule [3].
- **Les examens** : l'EMG confirme l'atteinte [1]. La neurographie IRM et l'échographie haute résolution montrent la lésion au bras et guident le traitement [2].

5 - Drapeaux rouges : adresser au médecin

- Tout déficit moteur récent sans traumatisme doit être vu par un médecin, pour un EMG et une imagerie [1][2].
- Une faiblesse qui s'étend à l'épaule ou à d'autres nerfs évoque une névralgie amyotrophiante [3].
- Une absence de récupération à 6 mois doit faire discuter la chirurgie (voir le pronostic) [4].

6 - Conduite à tenir du kiné

1. **Ne pas traiter un « canal carpien » ni une tendinopathie** devant une faiblesse motrice pure du pouce et de l'index.
2. **Adresser au médecin** pour un EMG et une neurographie IRM ou une échographie du médian **au bras**, pas seulement à l'avant-bras [1][2].
3. **Mesurer la force à chaque séance** : cotation de 0 à 5 du long fléchisseur du pouce et du fléchisseur profond de l'index. Dans [4], le seuil de bonne récupération était une cotation de 4 ou plus sur ces deux muscles.
4. **Entretenir la fonction** : mobilité passive des articulations du pouce et de l'index, travail des pinces avec des aides, et adaptation de l'escalade (pas de prise en pince fine tant que le long fléchisseur du pouce ne tient pas). Aucun essai ne précise le meilleur programme de rééducation [3].
5. **Surveiller le délai** : sans aucun gain de force à 6 mois, il faut réadresser vers un chirurgien de la main [4].

7 Pronostic

- **Avec un traitement non chirurgical**, 39 membres sur 49 ont bien récupéré (une cotation de 4 ou plus) [4] (Résumé).
- **Tous les 26 membres qui gagnaient au moins un niveau de force dans les 6 premiers mois** ont bien récupéré sans chirurgie [4] (Résumé).
- **Sans gain à 6 mois**, une neurolyse entre les fascicules a donné une bonne récupération dans 30 cas sur 36, contre 13 sur 23 en continuant le traitement non chirurgical [4] (Résumé). Le patient choisissait son traitement : cette comparaison n'est pas randomisée.
- Les constrictions en sablier ont un plus mauvais pronostic sans chirurgie [3].
- Les auteurs de [4] recommandent le traitement non chirurgical pendant 6 mois, puis la neurolyse en l'absence d'amélioration.

Références. [1] Pham et al., Neurology 2014 (texte intégral). [2] Park et al., Korean J Radiol 2024 (texte intégral). [3] Granata et al., Brain Sci 2024 (texte intégral). [4] Ochi et al., J Orthop Sci 2025 (résumé). Niveau de preuve : faible ; aucun essai randomisé. Recherche PubMed du 15/11/2026.
Planches : Henry Gray, *Anatomy of the Human Body* (1918), fig. 421 et 816, domaine public, via Wikimedia Commons.