FICHE N° 1

Le nerf fibulaire commun au col de la fibula

« Strawberry picker's palsy » · « slimmer's palsy » : la même atteinte

1 Définition et anatomie

- Le nerf fibulaire commun naît du nerf sciatique, au-dessus du creux poplité. Il passe derrière le chef long du biceps fémoral, puis il contourne le col de la fibula [1].
- Au col de la fibula, il est très superficiel. C'est là qu'il se comprime le plus souvent [2].
- Après le col, il se divise en deux branches [1] :
  - la branche **profonde** innerve le tibial antérieur et l'extenseur de l'hallux : elle relève le pied et le gros orteil. Elle donne la sensibilité du premier espace entre les orteils [1] ;
  - la branche **superficielle** innerve les fibulaires, qui font l'éversion. Elle donne la sensibilité du dos du pied [1].
- Le nerf fibulaire est la neuropathie compressive la plus fréquente du membre inférieur [1][2].
- Les fascicules de la branche profonde sont plus superficiels au col. Ils sont donc souvent plus touchés que ceux de la branche superficielle [2].

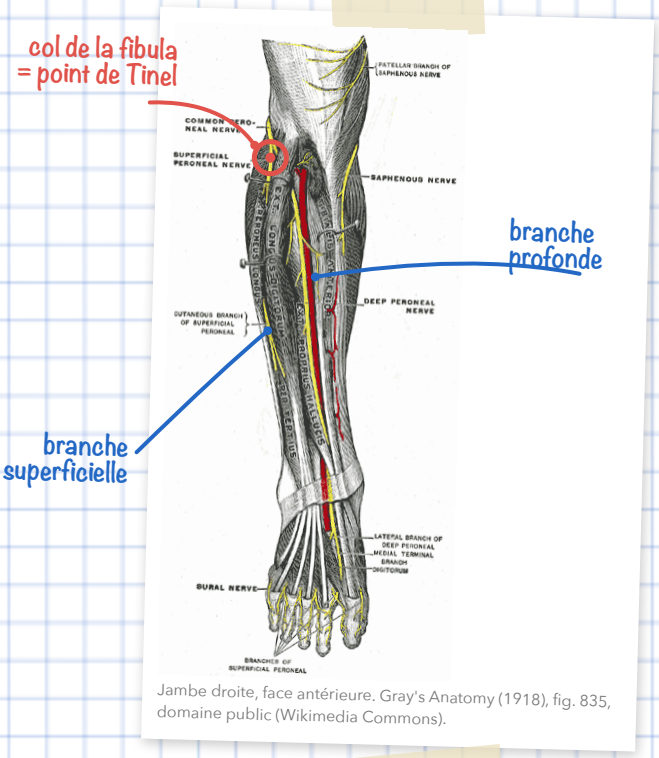

Jambe droite, face antérieure. Gray's Anatomy (1918), fig. 835, domaine public (Wikimedia Commons).

Les noms

« Strawberry picker's palsy » (paralysie des cueilleurs de fraises) désigne la forme due à l'accroupissement prolongé ; le nom date au moins de 1980 [6]. « Slimmer's palsy » (paralysie de l'amaigrissement) désigne la forme due à une perte de poids rapide [5]. **Les deux formes sont la même atteinte** : une compression du nerf fibulaire commun au col de la fibula. Seule la cause change.

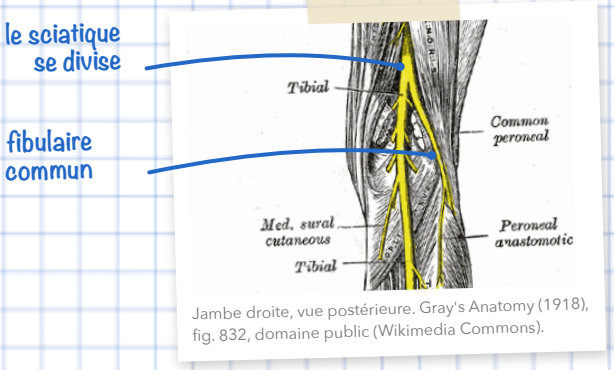

Jambe droite, vue postérieure. Gray's Anatomy (1918), fig. 832, domaine public (Wikimedia Commons).

2 Causes et facteurs de risque

- Le croisement prolongé des jambes [2][5].
- L'accroupissement ou l'agenouillement prolongé (poseurs de moquette, menuisiers, ouvriers agricoles) [2]. Il touche aussi les sportifs [1].
- La perte de poids rapide : c'est la cause la plus fréquente des formes subaiguës ou chroniques [2]. Le nerf perd la graisse qui le protège dans le tunnel fibulaire [5].
- Un plâtre ou une attelle mal posés [2].
- Une mauvaise position pendant une chirurgie : c'est la cause la plus fréquente des formes aiguës [2].
- Les traumatismes, qui donnent plutôt des formes aiguës [1]. Le diabète [2]. Les masses : un kyste synovial, un ostéochondrome.

Chiffres

Dans [5], les deux patients avaient perdu 23 kg en 5 mois et 14 kg en 3 mois. Leur pied tombant s'est installé en **24 à 72 heures**.

Dans [4], la perte de poids moyenne était de 21,5 ± 13,2 kg en 3,5 mois (médiane). La branche superficielle était plus souvent anormale après un amaigrissement : **10 patients sur 22**, contre 2 sur 15 sans amaigrissement (p = 0,043).

3 Clinique

- Le patient a un pied tombant. Il marche en steppage [1].
- Les releveurs de la cheville et des orteils sont faibles, et les **éverseurs** aussi [1].
- L'inversion reste normale. Elle dépend du tibial postérieur, qui est innervé par le nerf tibial [3].
- La flexion plantaire et le réflexe achilléen restent normaux [3].
- Le patient sent mal la **face latérale de la jambe** et le **dos du pied** [1][2].
- La douleur manque souvent quand le pied tombe [2]. Elle peut être le premier signe, avec une faiblesse discrète des releveurs [2].
- Le patient raconte parfois des chutes ou des accrochages du pied [2].

4 · Tests au cabinet et diagnostic différentiel

- **Tinel au col de la fibula** : il oriente vers une irritation locale, mais il ne suffit pas à lui seul pour situer la lésion [3].
- **Testing musculaire** : le releveur et les fibulaires sont faibles, le tibial postérieur est normal [2][3].
- **Différentiel avec une radiculopathie L5** [2][3] :
  - L5 affaiblit aussi l'inversion (tibial postérieur) ;
  - L5 affaiblit aussi l'abduction de hanche (moyen fessier) ; ce signe soutient L5, sans le prouver seul [3] ;
  - une douleur lombaire, une douleur qui descend dans la jambe ou une mise en tension du nerf positive (Lasègue) orientent vers L5 [3] ;
  - la sensibilité aide peu, parce que les territoires du nerf et du dermatome se chevauchent [3].
- **Autres lésions à éliminer** : une atteinte du sciatique (portion fibulaire), qui est la 2e neuropathie la plus fréquente du membre inférieur, et une plexopathie lombosacrée [2]. L'EMG du **chef court du biceps fémoral** distingue une lésion du sciatique d'une lésion au col [3].
- **ENMG** : il confirme le niveau de la lésion et mesure la perte axonale [3]. Chez les patients qui ont surtout mal sans pied tombant, l'examen peut rester normal dans un tiers des cas [2].
- **Imagerie** : l'échographie convient au nerf superficiel au col ; l'IRM sert pour une lésion plus profonde ou plus haute [3]. Dans une petite étude citée par [3] (Bignotti, non lue), l'échographie avait une sensibilité de 90 % et une spécificité de 92 % (*cité de seconde main*).

→ Si l'inversion est faible, pense L5 : le tibial postérieur ne dépend pas du nerf fibulaire.

5 · Drapeaux rouges : adresser vite au médecin

- Des signes centraux : réflexes vifs, spasticité, signe de Babinski [3].
- Une atteinte des deux côtés, une aggravation lente, ou des signes neurologiques plus étendus [3].
- Une faiblesse qui déborde le territoire fibulaire (inversion, hanche, flexion plantaire) : il faut alors chercher plus haut [3].
- Après un traumatisme de jambe : une loge antérieure tendue et douloureuse peut traduire un syndrome de loge, qui comprime la branche profonde [2]. C'est une urgence.
- Une masse palpable au col ou derrière le genou (kyste, tumeur) [3].

6 · Conduite à tenir du kiné

1. **Supprimer la cause** : ne plus croiser les jambes, ne plus rester accroupi ou à genoux longtemps, desserrer l'attelle [3][5].
2. **Protéger la marche** : poser une orthèse anti-steppage (releveur) quand la marche n'est pas sûre [3][5].
3. **Rééduquer** : la kinésithérapie fait partie de la prise en charge de première intention [3][5]. Aucun essai ne précise le meilleur programme.
4. **Prévenir la récidive** : informer le patient pendant toute la perte de poids [5].
5. **Adresser** : tout de suite, en cas de drapeau rouge ; pour un ENMG, si le doute avec L5 persiste ou si la récupération tarde [3] ; pour un avis chirurgical, si la compression persiste, s'il y a une masse ou une lésion du nerf. La décision dépend de la cause, de la durée, de l'ENMG et des signes de récupération [3].

7 Pronostic

- Le pronostic dépend du niveau de la lésion, de la cause, de la sévérité, de la durée et de la perte axonale [3].
- Dans la série de deux cas [5], le pied tombant a disparu en 3 à 4 mois, avec l'arrêt du croisement des jambes et de la kinésithérapie.

Références. [1] Lezak et al., StatPearls 2024 (résumé). [2] Thatte & De Jesus, StatPearls 2023 (résumé). [3] Saber & Agrawal, J Spine Res Surg 2026 (texte intégral). [4] Balduz et al., BMC Neurol 2026 (texte intégral). [5] Tanyous & Levitt, Case Rep Neurol 2026 (texte intégral). [6] Koller & Blank, Arch Neurol 1980 (titre). Niveau de preuve : revues narratives, une étude transversale électrophysiologique et des séries de cas ; aucun essai sur la rééducation. Recherche du 14/11/2026.

Planches : Henry Gray, *Anatomy of the Human Body* (1918), fig. 832 et 835, domaine public, via Wikimedia Commons.